



Farmacéuticos

Consejo General de Colegios Farmacéuticos

Vocalía Nacional de
Óptica Oftálmica y Acústica Audiométrica

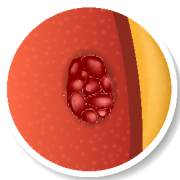
Degeneración Macular Asociada a la Edad (DMAE)

La degeneración macular asociada a la edad (DMAE) es una **enfermedad degenerativa, progresiva y crónica asociada al envejecimiento que destruye gradualmente la visión central** (en la mácula ocular) **y el detalle de las imágenes**. La DMAE afecta a la retina en la zona denominada mácula (zona donde existe mayor capacidad de discriminación visual, es decir, permite obtener imágenes enfocadas y tener visión de detalle) por tanto es la que nos permite ver con claridad y realizar tareas diarias tales como leer y conducir.

La DMAE supone la principal causa de ceguera en mayores de 55 años en los países desarrollados. Existen **dos tipos de DMAE**:

1

DMAE neovascular, húmeda o exudativa

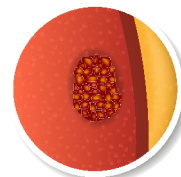


Forma más avanzada y severa de la DMAE que produce **pérdida de visión central muy rápida**. No consta de etapas y se produce cuando los vasos sanguíneos que hay detrás de la retina (en la capa coroides) empiezan a crecer debajo de la mácula de forma anómala y cuya fragilidad provoca hemorragias que son las responsables de la pérdida de visión central.

El signo que se relaciona con la DMAE húmeda es que las **líneas rectas se ven onduladas**. También puede aparecer un punto ciego pequeño. Ambos síntomas indican derivación al oftalmólogo para una revisión exhaustiva del fondo del ojo.

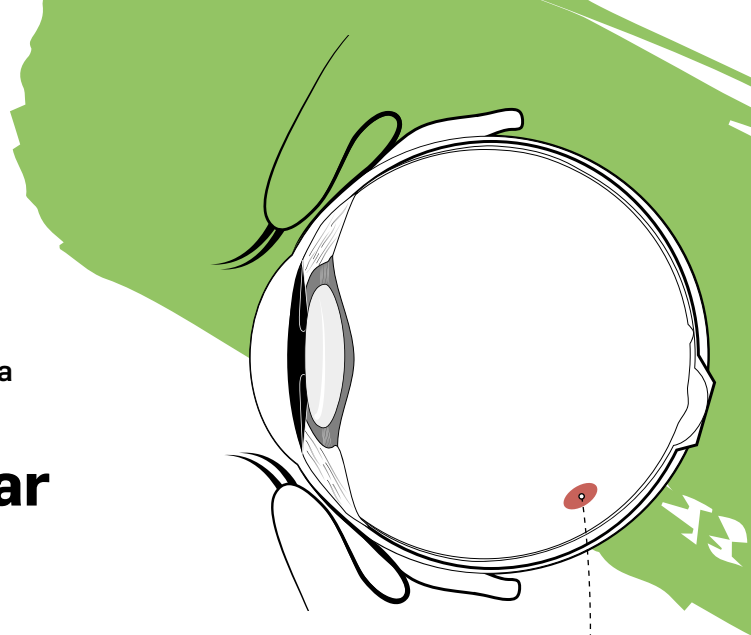
2

DMAE seca o atrófica



La DMAE seca es la forma más común (85% de los pacientes), cursa por diferentes etapas, **suele afectar a ambos ojos y provoca una pérdida de visión más gradual y menos severa que la húmeda**. Se produce cuando las células de la mácula sensibles a la luz se van deteriorando poco a poco haciendo que la visión central se nuble gradualmente. Un signo que se relaciona con la aparición de DMAE seca son las **drusas** (depósitos amarillos debajo de la retina).

El **síntoma más común es la visión borrosa**. Cuando la DMAE seca está muy avanzada se acaba convirtiendo en la forma húmeda.



Signos y síntomas



Agudeza visual central disminuida.



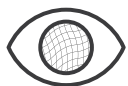Disminución de la **visión en color**.



Escotoma (Mancha fija en la visión central).



Disminución de la **sensibilidad al contraste**.



Metamorfopsias: percepción alterada o distorsionada de los objetos.

Causas

- Edad mayor de 50 años y antecedentes familiares.
- Tabaquismo: fumar aumenta de dos a cinco veces la posibilidad de desarrollar DMAE.
- Género: mayor incidencia entre mujeres.
- Genética: los caucásicos son más propensos a desarrollar DMAE.
- Exposición solar prolongada.
- Obesidad.
- Dietas elevadas en grasa, colesterol y alimentos de alto índice glucémico, y baja en antioxidantes y vegetales de hojas verdes.
- Presión arterial alta.
- Pigmentación clara de los ojos.
- Inactividad.
- Presencia de DMAE en un ojo.

Consejo Farmacéutico

- ✓ En pacientes diagnosticados hacer hincapié en acudir a las revisiones periódicas.
- ✓ Evitar el consumo de tabaco y alcohol.
- ✓ Disminuir la ingesta de grasas, manteniendo una dieta equilibrada.

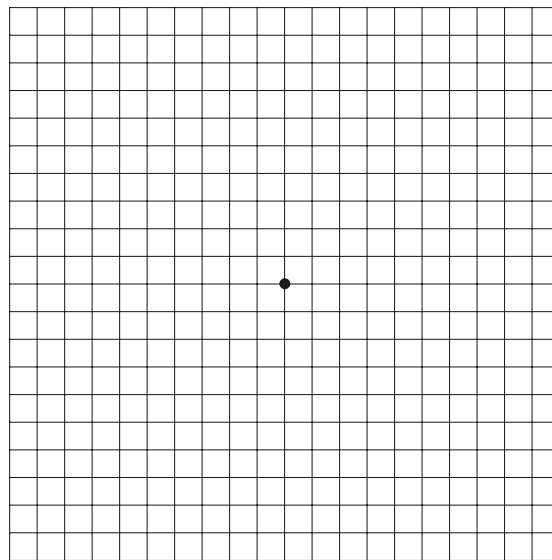


- ✓ Aumentar el consumo de antioxidantes en la dieta.
- ✓ Complementar, en caso necesario, con complementos alimenticios ricos en antioxidantes, Zinc y omega-3.

¿Cómo hacer una detección precoz?

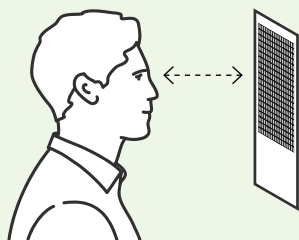
Prueba de la rejilla de Amsler

Este test consiste en una cuadrícula de líneas horizontales y verticales perpendiculares entre sí de 10x10 centímetros formando 400 cuadrados. En la parte central encontramos un punto. Podemos encontrar el fondo negro, las líneas y el punto central blanco o el fondo blanco y tanto las líneas como el punto central negros.



¿Cómo se realiza este test?

De forma monocular y utilizando gafas o lentillas (si el sujeto las utiliza previamente) revisadas:



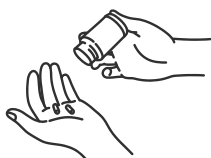1. Colocar la rejilla a una distancia aproximada de **30-40 centímetros del sujeto a la altura de los ojos.**

2. El sujeto debe **fixar la vista en el punto central de la rejilla y con la visión periférica decir cómo ve las rayitas**, si están rectas, si se deforman o si observa alguna alteración.

Con esta prueba se detectan metamorfopsias y escotomas.

Tratamiento

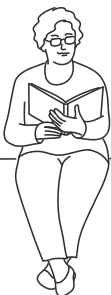La DMAE seca no tiene tratamiento específico más allá de suplementos nutricionales a base de antioxidantes, vitaminas y oligoelementos.



La DMAE exudativa actualmente se trata con antiangiogénico que bloquean el factor de crecimiento endotelial, que es el más directamente implicado en el desarrollo de los neovasos y la creación del fluido en la retina. Los principios activos usados son: bevacizumab, aflibercept y ranibizumab.

Caso clínico

Paciente mujer de 60 años acude a la farmacia comentando preocupación por no poder leer ni ver las caras nítidas.



El farmacéutico tras evaluación individual de los signos deriva al oftalmólogo.

Derivación al médico

Ante cualquier síntoma mencionado derivar al oftalmólogo.



En casos de pérdida de agudeza visual brusca o en caso de empeoramiento en el test de autocontrol como la rejilla de Amsler.

En pacientes no diagnosticados que refieran pérdida brusca de agudeza visual se le derivará al optometrista o farmacia con sección de óptica para evaluar esa pérdida.



Farmacéuticos

Consejo General de Colegios Farmacéuticos

Vocalía Nacional de
Óptica Oftálmica y Acústica Audiométrica